BITE IMPRESSION COPING을 이용한 하악 우측 제1,2 대구치 수복 증례

최영균[2*], 이영후[2], 홍성진[2], 백장현[1], 노관태[1], 배아란[1], 김형섭[1], 권긍록[1]
경희대학교 치과대학원 보철학 교실

[1]Department of Prosthodontics, School of Dentistry, Kyung Hee University Dental Hospital, Seoul, Republic of Korea
[2]Department of Prosthodontics, Kyung Hee University Dental Hospital, Seoul, Republic of Korea

Introduction

1970년대에 브레네막 등이 임플란트의 장기 치료에 대한 보고를 한 뒤에 임플란트는 상실된 치아의 수복 수단으로 널리 쓰이고 있다.

본 증례보고에서는 하악 우측 제 1,2 대구치에서 Luna Implant fixture를 이용하고, Bite impression coping을 이용하여 수복한 증례를 보고하고자 한다.

Purpose

기존의 임플란트 보철을 위해서는 pick up impression coping을 이용하거나 transfer impression coping을 이용하여 인상 채득을 하였다. 신흥의 bite impression coping의 장점은 1) 직사각형 상부구조를 가지고 있어서 쉽고 정확하게 인상체에 재위치가 가능하고, 2) 바이트 트레이 사용이 가능하며, 3) 하방의 cervical groove 가 있어서 임프레션 코핑의 정확한 체결 여부를 방사선 사진으로 확인이 가능하다. 4) 정확한 피팅이 가능한 것이 또한 장점인데 픽스처 내부 헥스와 바이트 코핑 헥스가 정확히 일치해야 스크루 체결이 가능하도록 설계돼 있어서 체결과정의 오류 없이 정확한 피팅이 가능하다.

이런 장점을 살려 본 증례에서는 신흥 bite impression coping을 이용하여 환자와 술자 모두에게 만족스러운 보철물을 제공해보려 한다.

Patient information

- Age / Sex : 49 Years / Mate
- M.hx : N/S
- D.hx : Ext (+), L/A(+), Lidocaine allergy(-)
- Chief Complaint : Missing teeth on #46, 47
  → Implantation on #46i,47i

Diagnosis & Treatment plan

2019. 9. 6.

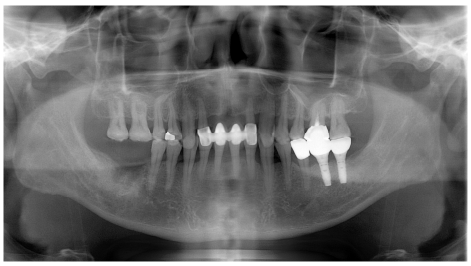

- Missing tooth on #46,47
- Moderate Bone loss on #46,47 area

2020. 3. 5.

- Diagnostic stent 장착 후 Panoramic view & CT taking

Treatment Procedure

2020. 3. 18. (Implantation)

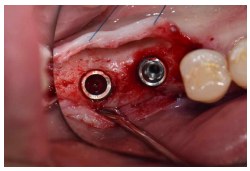

- #46i : 4.5 x 10 Luna S
- #47i : 5.0 x 8.5 Luna S

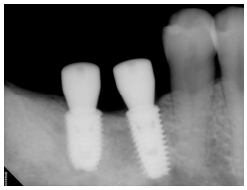

2020. 3. 20. (2 day check)

2020. 5. 20. (2 month check)

2020. 5. 27. (Final impression using bite impression coping)

2020. 6. 5. (Abutment adaptation and shade taking)

2020. 6. 18. (Final restoration delivery)

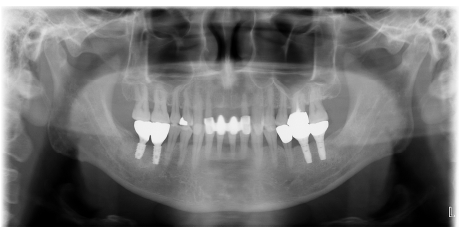

Discussion

- Single implant의 나사 풀림을 방지하기 위해서 Splint하여 치관을 제작하였다.
- 환자를 정기적으로 Follow up check하여 구강 위생 관리 상태를 체크하고 임플란트 주위 골 소실 및 치은 염증 소견 유무를 확인해야 한다.